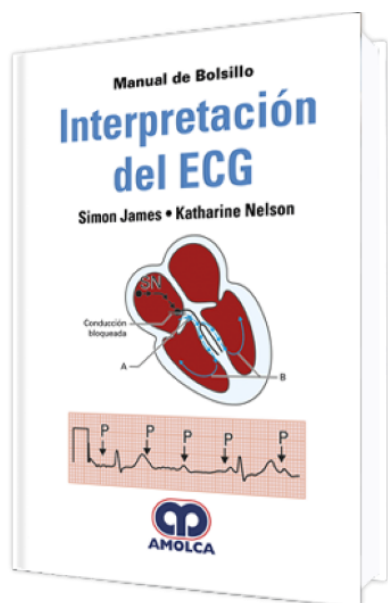


Manual de Bolsillo Interpretación del ECG

Autor: Simon James



ESPECIALIDAD: Cardiología

CARACTERÍSTICAS:

ISBN:	9789585426337
Impresión:	Bicolor (azul y negro) - Formato: 13 x 20 cm
Tapa:	Blanda
Número de Páginas:	176
Año de publicación:	2018
Número de tomos:	0
Peso:	0.26 kg
Edición:	0

DESCRIPCIÓN

Hace casi 100 años desde que el primer registro que pudiéramos reconocer como un electrocardiograma moderno (ECG) fue realizado por Willem Einthoven en 1903. Esta técnica, desde entonces, se ha convertido en uno de los procedimientos clínicos disponible más útiles. Hay un equipo de ECG en casi todos los hospitales, en la mayoría de los consultorios privados y en muchos vehículos de Servicios de Emergencia. Generalmente todos los pacientes en algún momento se les realizará un ECG, ya que probablemente en nuestra vida seremos pacientes y tendremos nuestro propio registro ECG.



Capítulo 1 • Principios básicos

- 1.1.- Anatomía.
- 1.2.- Fisiología.
- 1.3.- Fisiología celular.
- 1.4.- Actividad eléctrica y el ECG.

Capítulo 2 • Entendiendo el ECG normal

- 2.1.- Introducción.
- 2.2.- Derivaciones de los miembros.
- 2.3.- Derivaciones torácicas.
- 2.4.- Orientación de las derivaciones.
- 2.5.- Nomenclatura del ECG.

Capítulo 3 • Interpretando el ECG: abordaje de seis pasos

- 3.1.- Paso 1: ¿Hay actividad eléctrica?.
- 3.2.- Paso 2: ¿Cuál es la frecuencia del QRS (ventricular)?.
- 3.3.- Paso 3: ¿El ritmo es regular?.
- 3.4.- Paso 4: ¿El QRS es estrecho (normal) o ancho?.
- 3.5.- Paso 5: ¿Hay actividad eléctrica auricular?.
- 3.6.- Paso 6: ¿Cómo la actividad auricular está relacionada a la actividad ventricular?.
- 3.7.- Glosario de los diferentes signos del ECG.

Capítulo 4 • Bradiarritmias I: disfunción del nodo sinoauricular

- 4.1.- Bradicardia sinusal.
- 4.2.- Pausa sinusal con latidos de escape de la unión.

Capítulo 5 • Bradiarritmias II: anomalías en la conducción

- 5.1.- Bloqueo auriculoventricular de primer grado.
- 5.2.- Bloqueo auriculoventricular de segundo grado: Mobitz tipo 1 o Wenckebach.

- 5.3.- Bloqueo auriculoventricular de segundo grado: Mobitz tipo 2.
- 5.4.- Bloque cardíaco de segundo grado: Bloqueo auriculoventricular 2:1.
- 5.5.- Bloqueo auriculoventricular de tercer grado (completo): QRS estrecho.
- 5.6.- Bloqueo auriculoventricular de tercer grado (completo): QRS ancho.
- 5.7.- Bloqueo de rama derecha.
- 5.8.- Bloqueo de rama izquierda.

Capítulo 6 • Latidos ectópicos

- 6.1.- Latidos ectópicos auriculares.
- 6.2.- Latidos ectópicos ventriculares.
- 6.3.- Latidos ectópicos de la unión.

Capítulo 7 • Arritmias auriculares

- 7.1.- Taquicardia auricular.
- 7.2.- Taquicardia auricular multifocal.
- 7.3.- Aleteo (flutter) auricular.
- 7.4.- Fibrilación auricular.
- 7.5.- Fibrilación auricular con bloqueo de rama izquierda.

Capítulo 8 • Taquiarritmias de complejo estrecho (taquicardias supraventriculares)

- 8.1.- Taquicardia auriculoventricular nodal con reentrada.
- 8.2.- Taquicardia auriculoventricular reciprocante.
- 8.3.- Síndrome de Wolff-Parkinson-White: vía del lado derecho.
- 8.4.- Síndrome de Wolff-Parkinson-White: vía del lado izquierdo.
- 8.5.- Síndrome de Wolff-Parkinson-White: vía posterior.
- 8.6.- Síndrome de Wolff-Parkinson-White más fibrilación auricular.

Capítulo 9 • Taquiarritmias de complejo ancho

- 9.1.- Taquicardia ventricular monomórfica.



9.2.- Taquicardia ventricular polimórfica.

9.3.- Torsade de pointes.

9.4.- Fibrilación ventricular.

9.5.- Taquicardia ventricular con bloqueo de rama.

Capítulo 10 • Isquemia e infarto

10.1.- Depresión del segmento ST (isquemia cardíaca).

10.2.- Isquemia miocárdica aguda: inversión de la onda T y síndrome de la arteria descendente anterior izquierda.

10.3.- Infarto del miocardio con elevación del segmento ST: anterior.

10.4.- Infarto del miocardio con elevación del segmento ST: agudo inferior.

10.5.- Infarto del miocardio con elevación del segmento ST: posterior.

10.6.- Infarto previo del miocardio.

Capítulo 11 • Problemas de arritmia hereditarias

11.1.- Cardiomiopatía hipertrófica.

11.2.- Displasia arritmogénica del ventrículo derecho.

11.3.- Síndrome de QT largo.

11.4.- Síndrome de Brugada.

Capítulo 12 • Condiciones misceláneas

12.1.- Pericarditis.

12.2.- Hipertrofia ventricular izquierda.

12.3.- Hipertrofia ventricular derecha.

12.4.- Embolia pulmonar.

12.5.- Marcapasos.

12.6.- Hiperpotasemia.

12.7.- Hipopotasemia.

12.8.- Hipercalcemia.



12.9.- Hipocalcemia.

Glosario.