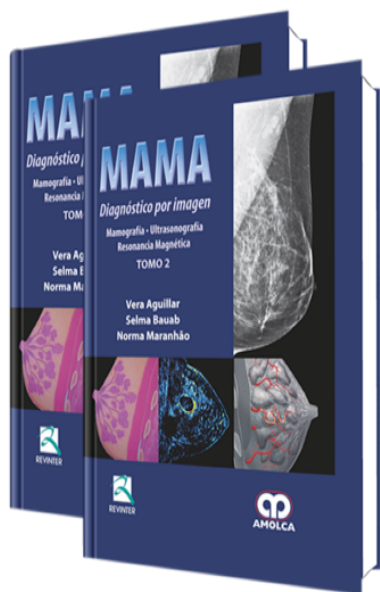


Mama. Diagnóstico por Imagen

Autor: Vera Aguilar



ESPECIALIDAD: Ginecología y Obstetricia

CARACTERÍSTICAS:

| | |
|---------------------|---------------------------------|
| ISBN: | 9789588473710 |
| Impresión: | A color - Formato: 21,5 x 28 cm |
| Tapa: | Dura |
| Número de Páginas: | 722 |
| Año de publicación: | 2010 |
| Número de tomos: | 2 |
| Peso: | 3.7 kg |
| Edición: | 0 |

DESCRIPCIÓN

"Resultó primoroso el libro editado por Vera Aguilar, Selma Bauab y Norma Maranhão, quienes durante años han ejercido liderazgo científico en el área del estudio diagnóstico por imagen en la enfermedad mamaria. Este libro, rico en contenido e impreso con esmero por la Editorial Revinter –que logró reproducir fielmente los detalles más mínimos de las ilustraciones– se convertirá en obra de referencia y de lectura obligatoria en la literatura médica. Será muy útil para la formación, perfeccionamiento y actualización de especialistas, residentes y estudiantes."



- Capítulo 1: Anatomía, histología y fisiología de la mama femenina relacionadas con las imágenes diagnósticas
- Capítulo 2: Formación y desarrollo de cáncer de mama
- Capítulo 3: Epidemiología de cáncer de mama
- Capítulo 4: Anatomía patológica del carcinoma mamario
- Capítulo 5: Control de calidad en mamografía Control de calidad mamográfica – Artefactos
- Capítulo 6: Estudio mamográfico y ultrasonográfico para la detección precoz del cáncer de mama Rastreo mamográfico - Rastreo ultrasonográfico
- Capítulo 7: Posicionamiento mamográfico
- Capítulo 8: Interpretación de la mamografía
- Capítulo 9: Calcificaciones mamarias
- Capítulo 10: Evaluación de los nódulos mamarios – Mamografía y ultrasonografía
- Capítulo 11: Aspectos de la imagen en las asimetrías mamarias
- Capítulo 12: Distorsión arquitectural
- Capítulo 13: Informe mamográfico y ultrasonográfico según el BI-RADS®. Guía y dudas Informe mamográfico según el BI-RADS® Informe ultrasonográfico según el BI-RADS®
- Capítulo 14: Mama operada Mama operada por lesión benigna
Mama operada por cáncer
Aspectos de imagen en la mama después de una mamoplastia de reducción
Aspectos imagenológicos en los implantes mamarios
Resonancia magnética en los implantes mamarios
- Capítulo 15: Mamografía digital
- Capítulo 16: Ultrasonografía de las mamas
- Capítulo 17: Resonancia magnética mamaria
- Capítulo 18: Biopsia del linfonodo centinela en cáncer de mama
- Capítulo 19: Procedimientos invasivos mamarios orientados por imágenes
- Capítulo 20: Anatomía patológica de la biopsia por aguja (biopsia core) –
Correlación radiológica



Índice temático