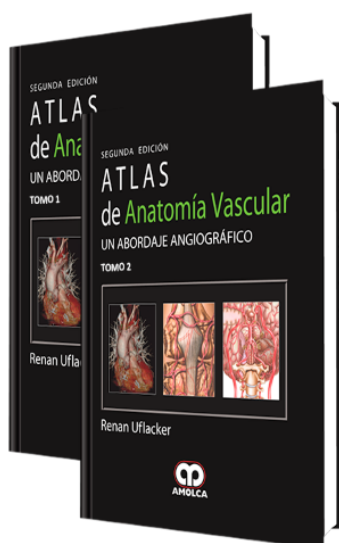


Atlas de Anatomía Vascular. Un Abordaje Angiográfico 2 Edición

Autor: Renan Uflacker



ESPECIALIDAD: Anatomía

CARACTERÍSTICAS:

ISBN:	9789588473215
Impresión:	A color - Formato: 21,5 x 28 cm
Tapa:	Dura
Número de Páginas:	952
Año de publicación:	2009
Número de tomos:	2
Peso:	4.68 kg
Edición:	2

DESCRIPCIÓN

Las técnicas imagenológicas han sido muy importantes tanto para mostrar como para estudiar la anatomía vascular humana, ayudando por lo tanto a la comprensión y manejo de las enfermedades vasculares. Como las enfermedades cardiovasculares han aumentado en prevalencia entre la población, la necesidad del conocimiento de la anatomía se ha vuelto primordial en la práctica de la medicina. El uso de la angiografía percutánea por catéter ha sido el estándar de oro para la demostración de la anatomía vascular in vivo y la patología vascular. Sin embargo, en los últimos años un número creciente de nuevas modalidades



TOMO 1

Capítulo 1.- La circulación fetal

Desarrollo de la circulación arterial sistémica

Capítulo 2.- Arterias de la cabeza y cuello

Arteria carótida común - Arteria carótida externa

Arteria carótida interna - Arteria vertebral

Arteria basilar - Circulación colateral

Polígono de Willis (círculo arterial de Willis)

Comunicaciones embrionarias

Capítulo 3.- Venas de la cabeza y cuello

Venas externas de la cabeza y de la cara

Venas del cuello

Venas craneales e intracraneales y senos venosos duros

Capítulo 4.- Sistema linfático de la cabeza y cuello

Nódulos linfáticos cervicales profundos

Drenaje linfático de los tejidos superficiales de la cabeza y cuello

Drenaje linfático de los tejidos profundos del cuello

Capítulo 5.- Arterias de la médula espinal y de la columna vertebral

Capítulo 6.- Venas de la médula espinal y de la columna vertebral

Venas de la columna vertebral - Venas de la médula espinal

Capítulo 7.- Aorta torácica y arterias del tronco

Aorta torácica - Segmentos de la aorta torácica

Capítulo 8.- Venas del tórax

Venas braquiocefálicas - Venas torácicas internas (mamarias)

Venas tiroideas inferiores - Vena intercostal superior izquierda



Vena cava superior - Vena pericardiofrénica
Venas tónicas - Vena ácigos
Vena hemiacigos - Vena hemiacigos accesoria
Venas intercostales posteriores - Venas esofágicas
Venas de la columna vertebral
Capítulo 9.- Sistema linfático del tórax
Drenaje linfático torácico
Capítulo 10.- Circulación arterial pulmonar
Tronco pulmonar - Arteria pulmonar derecha
Arteria pulmonar izquierda - Apariencia en la tomografía computarizada
Microcirculación pulmonar
Capítulo 11.- Circulación venosa pulmonar
Venas pulmonares - Drenaje venoso pulmonar anómalo
Capítulo 12.- Sistema linfático pulmonar y torácico
Linfáticos de los pulmones y de la pleura
Conducto torácico y conducto linfático derecho
Nódulos linfáticos del mediastino
Capítulo 13.- Corazón y arterias coronarias
Cámaras cardíacas - Arterias coronarias
Capítulo 14.- Venas cardíacas
Capítulo 15.- Arterias de la extremidad superior
Arteria subclavia - Arteria axilar
Arteria braquial - Arterias de la mano
Capítulo 16.- Venas de la extremidad superior
Venas superficiales de la extremidad superior



Venas profundas de la extremidad superior

Capítulo 17.- Drenaje linfático de la extremidad superior

Linfáticos de los tejidos profundos

Linfáticos de los tejidos superficiales

Nódulos linfáticos axilares

TOMO 2

Capítulo 18.- Aorta abdominal y ramas

Aorta abdominal - Ramas ventrales

Ramas dorsales de la aorta - Ramas terminales

Capítulo 19.- Arterias de la pelvis

Arterias ilíacas comunes - Arterias ilíacas internas (arterias hipogástricas)

Arterias ilíacas externas - Trayectorias colaterales

Capítulo 20.- Venas del abdomen y de la pelvis

Venas de la pelvis - Venas abdominales

Venas hepáticas y sistema venoso porta

Capítulo 21.- Sistema linfático del abdomen y de la pelvis

Nódulos linfáticos lumbares

Capítulo 22.- Arterias de la extremidad inferior

Arteria femoral común - Arteria poplítea

Arteria tibial anterior - Arterias del pie

Arteria tibial posterior - Arterias del pie

Capítulo 23.- Venas de la extremidad inferior

Venas superficiales del miembro inferior

Venas profundas del miembro inferior

Capítulo 24.- Sistema linfático de la extremidad inferior





Drenaje linfático superficial - Drenaje linfático profundo

Nódulos linfáticos poplíteos - Nódulos linfáticos inguinales profundos

Nódulos linfáticos inguinales superficiales

Capítulo 25.- Lecturas sugeridas

Índice