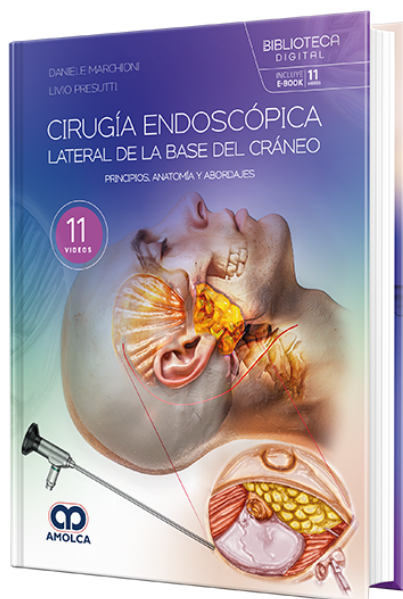


# Cirugía endoscópica lateral de la base del cráneo. Principios, anatomía y abordajes

**Autor:** Daniele Marchioni



**ESPECIALIDAD:** Otorrinolaringología

**CONTIENE:** Video - Ebook

## CARACTERÍSTICAS:

**ISBN:** 9786287681217

**Impresión:** Lujo gofrado

**Tapa:** Dura

**Número de Páginas:** 489

**Año de publicación:** 2025

**Número de tomos:** 0

**Peso:** 2.33 kg

**Edición:** 1

## DESCRIPCIÓN

El libro Cirugía endoscópica lateral de la base del cráneo: principios, anatomía y abordajes, editado por Daniele Marchioni y Livio Presutti, es una obra innovadora y exhaustiva que explora las técnicas más avanzadas en la cirugía de la base del cráneo utilizando endoscopios. Dirigido a neurocirujanos, otorrinolaringólogos y cirujanos de cabeza y cuello, este libro se presenta como una guía completa y práctica para el manejo de patologías complejas de la base del cráneo lateral a través de abordajes mínimamente invasivos. El texto se organiza en 14 capítulos que cubren de manera detallada la anatomía quirúrgica de la base del cráneo, los principios de la cirugía endoscópica y los diferentes abordajes quirúrgicos. Cada capítulo presenta instrucciones paso a paso, técnicas quirúrgicas específicas y recomendaciones basadas en la experiencia de reconocidos expertos en el campo. Los autores también abordan las indicaciones y limitaciones de cada abordaje, ofreciendo un enfoque comparativo que permite a los profesionales seleccionar la mejor técnica según las características del paciente y la localización de la lesión. Uno de los aspectos destacados de este libro es su enfoque en el uso de abordajes transcanales y transóticos, donde se utiliza el conducto auditivo externo como un corredor natural para acceder a áreas anatómicas complejas, minimizando la manipulación dural y cerebral. Además, se exploran procedimientos híbridos que combinan el uso del microscopio y el endoscopio para mejorar la visualización y precisión durante la resección de tumores y la reparación de estructuras críticas. La obra está complementada con más de 2000 ilustraciones y enlaces a 11 videos de alta calidad que permiten a los lectores ver las técnicas quirúrgicas en tiempo real, facilitando así la comprensión y la aplicación de los conceptos presentados. Cirugía endoscópica lateral de la base del

no solo describe los avances más recientes en esta área, sino que también marca un hito en la

los profesionales a ofrecer resultados seguros y efectivos para sus pacientes.





- 1.1. Introducción
- 1.2. El hueso temporal
- 1.3. Conducto auditivo interno
- 1.4. Nervio facial
- 1.5. Foramen yugular
- 1.6. Fosa infratemporal
- 1.7. Ángulo pontocerebeloso
  - 1.7.1. Contenidos nerviosos relevantes
- 1.8. Arteria carótida interna
- 1.9. Arteria basilar
- 1.10. Drenaje venoso de la base del cráneo
  - 1.10.1. Seno cavernoso
- 1.11. Cuello en la base del cráneo
- 1.12. Pared medial de la cavidad timpánica: la puerta transcanal hacia el fondus del IAC
- 1. Anatomía de la base lateral del cráneo
- 2. Abordajes microscópicos de la base de cráneo lateral: visión general
  - 2.1. Introducción
  - 2.2. Abordaje translaberíntico
    - 2.2.1. Indicaciones
    - 2.2.2. Ventajas
    - 2.2.3. Limitaciones
    - 2.2.4. El uso del endoscopio
    - 2.2.5. Abordaje quirúrgico
    - 2.2.6. Consejos y dificultades
  - 2.3. Abordaje translaberíntico e implante coclear



- 2.3.1. Indicaciones
- 2.3.2. Pasos quirúrgicos
- 2.4. Abordaje translaberíntico e implante de tronco encefálico
- 2.5. Indicaciones
  - 2.5.1. Pasos quirúrgicos
  - 2.5.2. Cuidados posoperatorios
  - 2.5.3. Complicaciones
- 2.6. Abordaje retrolaberíntico
  - 2.6.1. Justificación
  - 2.6.2. Indicaciones
  - 2.6.3. Ventajas
  - 2.6.4. Limitaciones
  - 2.6.5. Utilización del endoscopio
  - 2.6.6. Técnica quirúrgica
  - 2.6.7. Cirugía asistida por endoscopia
  - 2.6.8. Pasos finales
  - 2.6.9. Resección del nervio vestibular
  - 2.6.10. Consejos y dificultades
  - 2.6.11. Cuidados posoperatorios y complicaciones
- 2.7. Diferentes abordajes de la fosa infratemporal
  - 2.7.1. Fosa infratemporal tipo A
  - 2.7.2. Fosas infratemporales tipos B y C
- 3 Disección endoscópica transcanal de la base de cráneo lateral
  - 3.1. Introducción
  - 3.2. Visión general del hueso temporal: disección microscópica lateral y superior



- 3.3. Disección endoscópica transcanal de la base de cráneo lateral
- 3.4. Abordajes endoscópicos de la base de cráneo lateral
- 4. Instrumental y configuración del quirófano
  - 4.1. Introducción
  - 4.2. Configuración del quirófano
    - 4.2.1. Configuración para la cirugía micro- y endoscópica de la base del cráneo lateral
    - 4.2.2 Configuración para la cirugía micro- y endoscópica de la fosacraneal media
    - 4.2.3. Configuración para la cirugía exoscópica de la base del cráneo lateral
  - 4.3. El microscopio quirúrgico
  - 4.4. Los endoscopios rígidos
  - 4.5. Exoscopio 3D
  - 4.6. Fuentes de luz de xenón para cirugía endoscópica.
  - 4.7. Monitor de integridad nerviosa
  - 4.8. Instrumentos
  - 4.9. Retractor para base de cráneo lateral
  - 4.10. Gubias óseas
  - 4.11. Instrumental especial para la cirugía endoscópica/microscópica de la base del cráneo lateral
  - 4.12. Fresas y microfresas
  - 4.13. Piezosurgery
  - 4.14. Bipolar
  - 4.15. Disectores
  - 4.16. Tubos de aspiración
- 5. Evaluación radiológica en la cirugía de la base del cráneo lateral
  - 5.1. Introducción
    - 5.1.1. Anatomía de la base de cráneo lateral



- 5.2. Consideraciones generales sobre la TC y la IRM en la base lateral del cráneo lateral
- 5.3. Lesiones de la base del cráneo lateral
  - 5.3.1. Lesiones que afectan al conducto auditivo externo (EAC), el oído medio y la mastoides
  - 5.3.2. Lesiones del conducto auditivo interno (IAC) y del ángulo pontocerebeloso (CPA)
  - 5.3.3. Lesiones que afectan al foramen yugular
- 6. Abordajes transcocleares y transóticos asistidos por endoscopia
  - 6.1. Introducción
  - 6.2. Abordaje transcoclear
    - 6.2.1. Indicaciones
    - 6.2.2. Ventajas
    - 6.2.3. Límites
    - 6.2.4. Utilización del endoscopio
    - 6.2.5. Abordaje quirúrgico
    - 6.2.6. Cirugía asistida por endoscopia
    - 6.2.7. Lesiones extradurales
    - 6.2.8. Lesiones intradurales
    - 6.2.9. Pasos finales
  - 6.3. Enfoque transótico
    - 6.3.1. Indicaciones
    - 6.3.2. Utilización del endoscopio
    - 6.3.3. Abordaje quirúrgico
    - 6.3.4. Cirugía asistida por endoscopia
    - 6.3.5. Pasos finales
  - 6.4. Cuidados posoperatorios
- 7. Abordaje retrosigmoideo asistido por endoscopia



- 7.1. Anatomía quirúrgica
- 7.2. Abordaje retrosigmoideo asistido por endoscopia
- 7.3. Indicaciones
- 7.4. Contraindicaciones
- 7.5. Ventajas
- 7.6. Abordaje quirúrgico para la resección de un neurinoma acústico
- 7.7. Abordaje quirúrgico de los conflictos neurovasculares
  - 7.7.1. Neuralgia del trigémino
  - 7.7.2. Espasmo hemifacial
  - 7.7.3. Neuralgia glossofaríngea
- 7.8. Abordaje quirúrgico
- 7.9. Complicaciones
- 8. Abordajes de la fosa craneal media: cirugía tradicional y procedimiento asistido por endoscopia
  - 8.1. Introducción
  - 8.2. Anatomía quirúrgica
  - 8.3. La fosa craneal media y los abordajes de la petrosectomía anterior
    - 8.3.1. Indicaciones
    - 8.3.2. Ventajas
    - 8.3.3. Limitaciones
    - 8.3.4. Utilización del endoscopio
  - 8.4. Abordaje de la fosa media para lesiones de IAC
    - 8.4.1. Pasos quirúrgicos
    - 8.4.2. Identificación del IAC para la resección del neurinoma del acústico
    - 8.4.3. Apertura dural y disección tumoral
    - 8.4.4. Cirugía asistida por endoscopia



- 8.4.5. Cierre
- 8.4.6. Cuidados posoperatorios
- 8.4.7. Complicaciones
- 8.4.8. Abordaje endoscópico de la fosa media para reparar la dehiscencia del canal semicircular superior
- 8.5. Petrosectomía anterior o abordaje extendido de la fosa media
  - 8.5.1. Justificación
  - 8.5.2. Pasos quirúrgicos
  - 8.5.3. Petrosectomía anterior asistida por endoscopia
  - 8.5.4. Lesiones con extensión intradural
  - 8.5.5. Cuidados posoperatorios
- 9. Clasificación e indicaciones de la cirugía transcanal de la base de cráneo lateral
  - 9.1. Introducción
  - 9.2. El grupo de los abordajes transcanales
  - 9.3 Corredor suprageniculado transcanal
    - 9.3.1. Indicaciones
    - 9.3.2. Ventajas
    - 9.3.3. Limitaciones
  - 9.4. Corredor transcanal transpromontorio
    - 9.4.1. Abordaje transpromontorio endoscópico transcanal exclusivo.
    - 9.4.2. Abordaje transcanal transpromontorio ampliado
  - 9.5. Corredor infracoclear transcanal
    - 9.5.1. Indicaciones
    - 9.5.2. Ventajas
    - 9.5.3. Limitaciones
- 10 Abordaje transcanal endoscópico suprageniculado



- 10.1. Introducción
- 10.2. Anatomía quirúrgica
  - 10.2.1. Segmento precocleariforme de la porción timpánica del nervio facial
  - 10.2.2. Ganglio geniculado
  - 10.2.3. Nervio petroso superficial mayor
- 10.3. Abordaje transcanal endoscópico suprageniculado
  - 10.3.1. Indicaciones
  - 10.3.2. Contraindicaciones
  - 10.3.3. Ventajas
  - 10.3.4. Desventajas
  - 10.3.5. Evaluación preoperatoria
- 10.4. ETSA para tumores del ganglio geniculado
  - 10.4.1. Reconstrucción del nervio facial
  - 10.4.2. Técnica quirúrgica
- 10.5. ETSA para colesteatoma que afecta al área del ganglio suprageniculado
  - 10.5.1. Pasos quirúrgicos
  - 10.5.2. Afectación al oído interno
- 10.6. ETSA para la descompresión del ganglio geniculado y del nervio timpánico facial
  - 10.6.1. Pasos quirúrgicos
  - 10.6.2. Cuidados posoperatorios y seguimiento
- 11.1. Introducción
- 11.2. Abordaje transpromontorio endoscópico exclusivo
  - 11.2.1. Indicaciones
  - 11.2.2. Contraindicaciones
  - 11.2.3. Ventajas





- 11.2.4. Desventajas
- 11.2.5. Evaluación preoperatoria
- 11.2.6. Técnica quirúrgica
- 11.2.7. Consejos y obstáculos
- 11.2.8. Cuidados posoperatorios
- 11.3. Abordaje transpromontorial transcanal ampliado
  - 11.3.1. Indicaciones
  - 11.3.2. Contraindicaciones
  - 11.3.3. Ventajas
  - 11.3.4. Desventajas
  - 11.3.5. Evaluación preoperatoria
  - 11.3.6. Primer paso: exposición del hueso EAC
  - 11.3.7. Incisión cutánea de Shambaugh
  - 11.3.8. Incisión retroauricular
  - 11.3.9. Segundo paso: calibración del acceso promontorio
  - 11.3.10. Tercer paso: disección del oído medio
  - 11.3.11. Cuarto paso: abordaje transpromontorial del IAC
  - 11.3.12. Quinto paso: disección del tumor
  - 11.3.13. Sexto paso: cierre.
  - 11.3.14. Consejos y dificultades
  - 11.3.15. Cuidados posoperatorios
- 11. Abordajes transcanales transpromontoriales del conducto auditivo interno y del ángulo pontocerebeloso
- 12. Procedimientos endoscópicos y transcanales en implantes cocleares
  - 12.1. Introducción
  - 12.2. Implantación coclear transatrical asistida por endoscopia



- 12.2.1. Anatomía endoscópica de la ventana redonda
- 12.2.2. Consideraciones generales sobre los implantes cocleares
- 12.2.3. Indicaciones
- 12.2.4. Implante coclear en otosclerosis
- 12.2.5. Implante coclear en síndrome CHARGE
- 12.2.6. Pasos quirúrgicos
- 12.2.7. Paso endoscópico
- 12.2.8. Paso microscópico
- 12.3. Abordaje infrapromontorio transcanal con implante coclear simultáneo
  - 12.3.1. Indicaciones
  - 12.3.2. Limitaciones
  - 12.3.3. Pasos quirúrgicos
  - 12.3.4. Conservación de la cóclea y el nervio coclear
  - 12.3.5. Cuidados posoperatorios
- 13. Abordaje infracoclear transcanal endoscópico
  - 13.1. Introducción
  - 13.2. Justificación
  - 13.3. Ventajas
  - 13.4. Desventajas y limitaciones
  - 13.5. Indicaciones
  - 13.6. Contraindicaciones
  - 13.7. Consideraciones quirúrgicas sobre la cámara de la ventana redonda y el hipotímpano
  - 13.8. Intervención quirúrgica
    - 13.8.1. Granuloma de colesterol.
    - 13.8.2. Colesteatoma.



- 13.9. Cuidados posoperatorios
- 13.10. Complicaciones intraoperatorias
- 14 Complicaciones y manejo en la cirugía de la base del cráneo lateral
  - 14.1. Déficit de nervios craneales
    - 14.1.1. Reparación del nervio facial
    - 14.1.2. Injerto nervioso primario
    - 14.1.3. Injerto de nervio por cable
    - 14.1.4. Sustitución nerviosa
    - 14.1.5. Injerto de nervio facial cruzado
  - 14.2. Fuga de LCR
  - 14.3. Hemorragia
    - 14.3.1. Hemorragia intraoperatoria
    - 14.3.2. Hemorragia posoperatoria

#### Videos

- Vídeo 1. Abordaje retrolaberíntico
- Vídeo 2. Abordaje translaberíntico
- Vídeo 3. Disección endoscópica del conducto auditivo interno (IAC)
- Vídeo 4. Abordaje endoscópico transótico del colesteatoma del hueso petroso
- Vídeo 5. Abordaje de la fosa craneal media
- Vídeo 6. Abordaje transpromontorio transcanal endoscópico para un schwannoma vestibular limitado al conducto auditivo interno (IAC)
- Vídeo 7. Abordaje transcanal transpromontorial ampliado
- Vídeo 8. Abordaje transpromontorial transcanal endoscópico del schwannoma intralaberíntico
- Vídeo 9. Implante coclear transatícal asistido por endoscopia
- Vídeo 10. Abordaje infrapromontorial transcanal para la extirpación simultánea de un tumor del nervio acústico y un implante coclear (Caso clínico 5)



Vídeo 11. Abordaje translaberíntico con implante coclear simultáneo