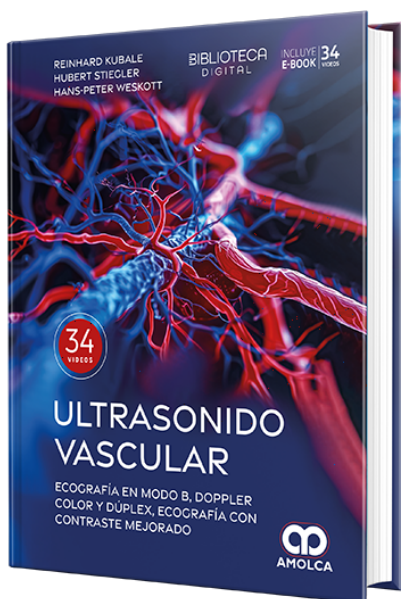


Ultrasonido vascular. Ecografía en Modo B, Doppler color y dúplex, ecografía con contraste mejorado

Autor: Hans-Peter Weskott



ESPECIALIDAD: Cirugía Vascular

CONTIENE: Video - Ebook

CARACTERÍSTICAS:

ISBN: 9786287681682

Impresión: Lujo gofrado

Tapa: Dura

Número de Páginas: 574

Año de publicación: 2024

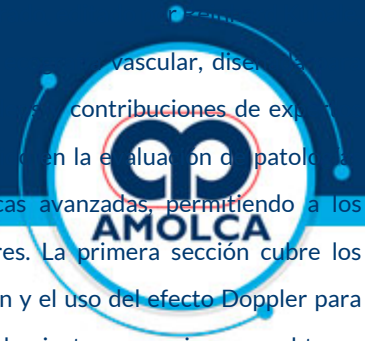
Número de tomos: 0

Peso: 2.24 kg

Edición: 1

DESCRIPCIÓN

Hubert Stiegler y Hans-Peter Weskott, es una referencia en el campo de la ecografía vascular, diseñada para médicos, radiólogos y técnicos especializados en ultrasonido vascular. Con las contribuciones de expertos internacionales, esta obra proporciona una visión exhaustiva sobre el uso de la ecografía en la evaluación de patologías vasculares. El libro se estructura en tres partes: principios básicos, aplicaciones clínicas y técnicas avanzadas, permitiendo a los profesionales comprender y aplicar las mejores prácticas en el diagnóstico de afecciones vasculares. La primera sección cubre los fundamentos de la ecografía diagnóstica, incluyendo la física del ultrasonido, la formación de la imagen y el uso del efecto Doppler para medir el flujo sanguíneo. También se describen las configuraciones de los equipos y los parámetros de ajuste necesarios para obtener imágenes precisas y detalladas. En la segunda sección, se exploran las aplicaciones clínicas, enfocándose en el diagnóstico de las principales arterias y venas del cuerpo, como las carótidas, arterias vertebrales y las venas de las extremidades. Se detallan técnicas de examen, hallazgos normales y patológicos, y se discuten casos clínicos complejos con imágenes de alta calidad que ilustran los diferentes tipos de enfermedades vasculares, incluyendo estenosis, oclusiones y malformaciones. La tercera sección aborda las innovaciones en la ecografía vascular, como la ecografía tridimensional, el uso de agentes de contraste y la elastografía. Estos avances permiten una evaluación más precisa de la hemodinámica vascular y la caracterización de las lesiones. Además, se incluye un capítulo dedicado a la implementación de la ecografía con contraste en estudios vasculares y su papel en la detección de patologías que son difíciles de identificar con técnicas convencionales. Ultrasonido Vascular es una herramienta indispensable para cualquier profesional involucrado en el diagnóstico y tratamiento de enfermedades vasculares, proporcionando tanto una sólida base teórica como aplicaciones prácticas para la práctica clínica diaria.





Parte I. Principios básicos

1. Principios de física y tecnología en ecografía diagnóstica.

1.1. Introducción.

1.2. Visión general de las técnicas de ecografía.

1.2.1. Modo A.

1.2.2. Modo B.

1.2.3. Modo M.

1.2.4. Ecografía dúplex color (CDS).

1.2.5. Doppler de potencia.

1.2.6. Doppler tisular.

1.2.7. Flujo B.

1.2.8. Modo M color.

1.2.9. Análisis Doppler espectral.

1.2.10. Técnicas de ecografía tridimensional.

1.2.11. Obtención de imágenes armónicas (tisulares).

1.3. Propiedades físicas generales.

1.4. Formación de la imagen ecográfica.

1.4.1. Velocidad de fotogramas, frecuencia de repetición de pulsos, profundidad de penetración y número (densidad) de líneas de exploración.

1.5. Transductores.

1.5.1. "Frecuencia" del transductor.

1.6. El efecto Doppler.

1.6.1. Un problema del muestreo pulsado: aliasing.

1.7. Componentes del sistema de ecografía.

1.7.1. Interpretación de las imágenes dúplex color.

1.8. Innovaciones.



- 1.8.1. Obtención de imágenes armónicas.
- 1.8.2. Doppler tisular.
- 1.8.3. Doppler de potencia .
- 1.8.4. Modo B compuesto en tiempo real .
- 1.8.5. Obtención de imágenes compuestas espaciales.
- 1.8.6. Elastografía .
- 1.8.7. Obtención de imágenes por ondas planas.
- 1.9. Documentación .
- 2. Ajustes del ecógrafo, técnica de exploración y artefactos .
Reinhard Kubale, Hans-Peter Weskott
- 2.1. Introducción.
- 2.1.1. Obtención de imágenes de flujocolor (CFI) .
- 2.2. Selección del transductor y configuración del instrumento.
- 2.2.1. Requisitos previos .
- 2.2.2. Selección del transductor.
- 2.2.3. Transductores.
- 2.2.4. Optimización de la imagen con ajustes controlados por el operador.
- 2.3. Técnica de examen, limitaciones y artefactos.
- 2.3.1. Protocolo para el examen.
- 2.3.2. Limitaciones y artefactos.
- 2.4. Efecto de la técnica de imagen en la resolución espacial y en la detección de las lesiones.
- 3. Hemodinámica .
Bernhard J. Arnolds, Hubert Stiegler
- 3.6.1. Relación entre la sección transversal del vaso y la velocidad del flujo .
- 3.6.2. Cuantificación de la estenosis.

- 3.6.3. Cambios de flujo intra- y postestenótico.
- 3.6.4. Significado hemodinámico.
- 3.7. Evaluación de la estenosis mediante obtención de imágenes dúplex color.
 - 3.7.1. Criterios para los hallazgos vasculares.
 - 3.7.2. Ajustes de los instrumentos.
 - 3.7.3. Curvas envolventes del espectro Doppler.
 - 3.7.4. Ventana espectral en el análisis de frecuencias Doppler.
 - 3.7.5. Temporización de las medidas de velocidad en el espectro Doppler.
 - 3.7.6. Corrección de los ángulos .
 - 3.7.7. Patrones de la forma de onda Doppler espectral.
 - 3.7.8. Patrones de forma de onda Doppler asociados con lesiones estenóticas.
 - 3.7.9. Obtención de imágenes de flujo color .
 - 3.7.10. Visualización integral de la velocidad de flujo y del flujo volumétrico .
 - 3.7.11. Limitaciones de la obtención de imágenes dúplex color.
 - 3.7.12. Otras técnicas .
- 3.8. Índices de flujo.
 - 3.8.1. Criterios analíticos.
- 3.1. Introducción.
- 3.2. Características del flujo en el flujo de volumen constante.
 - 3.2.1. Velocidad de cizallamiento.
 - 3.2.2. Resistencia al flujo, ley de Hagen-Poiseuille.
 - 3.2.3. Efecto Fahraeus-Lindqvist, viscosidad aparente y migración axial.
- 3.3. Características del flujo en vasos rectos de sección transversal constante .
 - 3.3.1. Número de Reynolds como determinante del flujo laminar o turbulento .
- 3.4. Características del flujo en vasos de sección transversal variable.



- 3.4.1. Principio de Bernoulli.
- 3.4.2. Perfil de flujo en restricciones y expansiones.
- 3.4.3. Separación de flujos, zonas de separación y zonas turbulentas.
- 3.5. Características del flujo volumétrico pulsátil.
- 3.5.1. Perfil de velocidad del flujo pulsátil .
- 3.5.2. Abordaje de la complejidad del flujo .
- 3.5.3. Formas de onda del flujo pulsátil/flujo helicoidal.
- 3.6. Flujo sanguíneo a través de la estenosis.
- 4. Agentes de contraste para el ultrasonido: fundamentos y principios de utilización .
Hans-Peter Weskott, Christian Greis
- 4.1. Estructura y propiedades de los agentes de contraste para el ultrasonido.
- 4.1.1. Estructura .
- 4.1.2. Propiedades farmacológicas de los agentes de contraste.
- 4.1.3. Propiedades acústicas de los agentes de contraste.
- 4.2. Equipo y software: ajustes y transductores.
- 4.2.1. Aspectos cualitativos de la obtención de imágenes con contraste.
- 4.2.2. Selección del transductor.
- 4.3. Dosis de contraste específicas para vasos y órganos.
- 4.3.1. Vasos abdominales y periféricos.
- 4.3.2. Órganos abdominales .
- 4.3.3. Pequeñas partes.
- 4.3.4. Utilización intracavitaria .
- 4.4. Interpretación de los hallazgos.
- 4.4.1. Documentación: del JPEG a los datos digitales sin procesar .
- 4.4.2. Interpretación visual: en línea y fuera de línea .



4.4.3. TIC: análisis de la cinética de mejoraasistido por computadora.

Parte II. Ecografía vascular

5. Arterias cerebrales extracraneales.

Christian Arning, Günter Seidel

5.1. Observaciones generales.

5.2. Arteria carótida.

5.2.1. Anatomía, técnica de exploración y hallazgos normales.

5.2.2. Estenosis .

5.2.3. Tortuosidad y retorcimiento.

5.2.4. Oclusión.

5.2.5. Patologías especiales.

5.3. Arteria vertebral.

5.3.1. Anatomía, técnica de exploración y hallazgos normales.

5.3.2. Estenosis .

5.3.3. Tortuosidad y retorcimiento.

5.3.4. Oclusión.

5.3.5. Robo de la subclavia.

5.3.6. Patologías especiales.

5.4. Comparación de la ecografía dúplexcolor con otras modalidades.

6. Arterias intracerebrales y cerebro.

Günter Seidel, Christian Arning

6.1. Observaciones generales.

6.2. Abordaje transtemporal.

6.2.1. Técnica de exploración y hallazgos normales .



6.2.2. Patología vascular.

6.2.3. Patología del parénquima.

6.3. Abordaje transnucal.

6.3.1. Técnica de exploración y hallazgos normales .

6.3.2. Patología vascular.

6.4. Abordaje orbitario .

6.4.1. Técnica de exploración y hallazgos normales .

6.4.2. Hallazgos patológicos.

7. Extremidades.

7.1. Extremidades superiores.

7.1.1. Arterias.

Thomas Karasch, Hubert Stiegler, Rupert Bauersachs

Observaciones generales.

Anatomía y variantes.

Técnica para el examen .

Hallazgos normales .

Hallazgos patológicos.

Documentación.

Fuentes de error.

Utilidad de la ecografía dúplex color comparada con otros métodos.

Conclusión .

7.1.2. Venas del cuello y de las extremidades superiores.

Hubert Stiegler, Viola Hach-Wunderle



Observaciones generales.

Anatomía y variantes.

Técnica de exploración y hallazgos normales .

Hallazgos patológicos.

Documentación.

Comparación de la ecografía dúplex color con otras modalidades.

Conclusión .

7.2. Extremidades inferiores.

7.2.1. Arterias.

Hubert Stiegler, Thomas Karasch, Rupert Bauersachs

Observaciones generales.

Anatomía y variantes.

Técnica de examen.

Hallazgos normales .

Hallazgos patológicos.

Seguimiento de los procedimientos de revascularización .

Fuentes de error.

Documentación.

Utilidad de la ecografía dúplex color comparada con otros métodos.

7.2.2. Venas: sistema venoso superficial de las extremidades inferiores .

Hubert Stiegler, Viola Hach-Wunderle

Observaciones generales.

Anatomía y variantes.

Técnica de exploración y hallazgos normales

Hallazgos patológicos.



Documentación.

Comparación de la ecografía dúplexcolor con otras modalidades.

Conclusión .

7.2.3. Venas: sistema venoso profundo .

Hubert Stiegler, Viola Hach-WunderleObservaciones generales.

Anatomía y variantes.

Técnica de exploración y hallazgosnormales .

Hallazgos patológicos.

Documentación.

Eficacia de la ecografía dúplex color enrelación con otros métodos .

7.3. Acceso para hemodiálisis.

Reinhard Kubale, Alexander Maßmann,Gunnar Heine, Gottfried Walker

7.3.1. Observaciones generales.

7.3.2. Anatomía normal y tipos de acceso .

Fístula de Brescia-Cimino .

Injerto de ePTFE.

Otros tipos de acceso protésico .

7.3.3. Técnica de exploración y hallazgosnormales .

Examen clínico e historia clínica .

Protocolo para el examen y configuracióndel equipo.

Hallazgos normales .

7.3.4. Hallazgos patológicos.

Observaciones preliminares.

Estenosis y oclusión.

Aneurismas y cambios perivasculares.





Problemas funcionales.

7.3.5. Exámenes antes y después de la intervención.

Examen antes de la intervención .

Seguimiento después de la intervención.

7.3.6. Documentación.

7.3.7. Comparación de la ecografía dúplexcolor con otras modalidades.

8. Enfermedades arteriales no ateroscleróticas: vasculitis, displasia fibromuscular, enfermedad quística adventicial, síndromes de compresión.

Hubert Stiegler, Wolfgang A. Schmidt

8.1. Observaciones generales.

8.2. Técnica de examen.

8.3. Hallazgos patológicos .

8.3.1. Vasculitis.

8.3.2. Tromboangiitis obliterante (enfermedad de Winiwarter-Buerger).

8.3.3. Displasia fibromuscular (FMD).

8.3.4. Degeneración quística adventicial (CAD) .

8.3.5. Síndromes de compresión .

8.4. Documentación .

8.5. Comparación de la sonografía dúplexcolor con otras modalidades.

9. Malformaciones vasculares .

Hubert Stiegler, Peter Urban

9.1. Observaciones generales. 308 9.2. Etiología y patogénesis .

9.3. Diagnóstico diferencial .

9.4. Clasificación.

9.5. Fisiopatología.

9.5.1. Malformaciones tronculares.





9.5.2. Malformaciones extratranculares.

9.6. Técnica de examen.

9.6.1. Objetivos.

9.6.2. Equipamiento necesario.

9.6.3. Requisitos de los examinadores .

9.6.4. Posiciones del paciente y del examinador.

9.6.5. Protocolo de examen.

9.7. Manifestaciones clínicas y hallazgostípicos en el dúplex color.

9.7.1. Malformación arterial (AMF) .

9.7.2. Malformación arteriovenosa (AVM).

9.7.3. Malformación venosa (VMF).

9.7.4. Malformación linfática (LMF).

9.7.5. Malformación capilar (CMF).

9.7.6. Malformaciones combinadas.

9.8. Documentación .

9.9. Comparación de la ecografía dúplexcolor con otras modalidades.

9.10. Conclusión.

Parte III. Órganos abdominales: vascularización y perfusión

10. Aorta y sus ramas salientes .

Dirk-Andre Clevert, Reinhard Kubale, Alexander Maßmann

10.1. Observaciones generales.

10.1.1. Ecografía dúplex color (CDS) .

10.2. Anatomía y variantes de la aorta .

10.2.1. Ramas vasculares.





- 10.2.2. Variantes anatómicas.
- 10.3. Técnica de examen.
 - 10.3.1. Configuración del transductor y del dispositivo.
 - 10.3.2. Ecografía dúplex color de la aorta .
 - 10.3.3. Ecografía dúplex color de las ramas aórticas .
 - 10.3.4. Ecografía con contraste (CEUS) .
- 10.4. Hallazgos normales .
 - 10.4.1. Aorta abdominal .
- 10.5. Hallazgos patológicos en la CCDS.
 - 10.5.1. Engrosamientos de la pared, placas, estenosis y oclusiones.
 - 10.5.2. Aneurismas .
 - 10.5.3. Aneurisma verum.
 - 10.5.4. Disección aórtica.
 - 10.5.5. Aneurisma inflamatorio.
 - 10.5.6. Aneurisma infectado o micótico.
 - 10.5.7. Complicaciones.
- 10.6. Diagnóstico antes y después de la intervención.
 - 10.6.1. Exámenes antes y después de la cirugía.
 - 10.6.2. Exámenes antes y después de la intervención.
 - 10.6.3. Técnica de examen.
 - 10.6.4. Procedimiento en caso de fugas internas.
 - 10.6.5. Hallazgos.
 - 10.6.6. Definición y clasificación de las fugas internas.
 - 10.6.7. Seguimiento a largo plazo .
 - 10.6.8. Fusión de imágenes para la localización y caracterización de las fugas internas y para el seguimiento después de la intervención.



10.7. Documentación .

10.8. Valor de la ecografía dúplex coloren comparación con otros métodosde obtención de imágenes .

10.8.1. Tomografía computarizada.

10.8.2. Angiografía por resonancia magnética .

10.8.3. Importancia de la ecografía dúplexcolor y de la CEUS .

11. Arterias viscerales.

Wilma Schierling, Reinhard Kubale, Karin Pfister

11.5.4. Malformación arteriovenosa.

11.5.5. Afectación de los vasos viscerales porefermedades sistémicas e inflamatorias.

11.5.6. Enfermedad inflamatoria intestinalcrónica.

11.5.7. Aplicaciones en cirugía vascular yradiología intervencionista.

11.5.8. Seguimiento tras el trasplante de órganos.

11.6. Documentación .

11.7. Comparación de la ecografía dúplexcolor con otras modalidades.

11.7.1. Angiografía .

11.7.2. Sonografía.

11.7.3. Tomografía computarizada.

11.7.4. Angiografía por resonancia magnética .

11.8. Importancia de la CDS y la CEUSen el diagnóstico clínico.

11.8.1. Aneurismas y malformacionesarteriovenosas.

11.8.2. Estenosis y oclusiones .

11.8.3. Seguimiento.

11.8.4. Mediciones cuantitativas .

11.1. Observaciones generales.

11.2. Anatomía, variantes y colaterales.





- 11.2.1. Tronco celíaco y sus ramas.
- 11.2.2. Arterias mesentéricas superior e inferior.
- 11.2.3. Colaterales arteriales preformadas .
- 11.3. Técnica de examen.
- 11.3.1. Configuración.
- 11.3.2. Preparación del paciente .
- 11.3.3. Ecografía dúplex color.
- 11.3.4. Tiempo de examen .
- 11.3.5. Ecografía con contraste .
- 11.4. Hallazgos normales y variantes.
- 11.4.1. Hallazgos normales .
- 11.4.2. Variantes.
- 11.5. Hallazgos patológicos .
- 11.5.1. Placa, estenosis y oclusión .
- 11.5.2. Isquemia intestinal aguda: embolia,trombosis, disección e isquemiaintestinal no oclusiva.
- 11.5.3. Aneurismas .
- 12. Venas abdominales.
- Reinhard Kubale, Ernst Michael Jung
- 12.1. Observaciones generales.
- 12.2. Anatomía, variantes y colaterales.
- 12.2.1. Vena cava inferior y venas lumbaresy pélvicas.
- 12.2.2. Venas renales.
- 12.2.3. Venas gonadales.
- 12.2.4. Sistema venoso portal y sistema venosomesentérico.
- 12.3. Técnica de examen.



- 12.3.1. Transductor.
- 12.3.2. Protocolo.
- 12.3.3. Mediciones de velocidad .
- 12.4. Hallazgos normales .
 - 12.4.1. Vena cava inferior y venas lumbares y pélvicas.
 - 12.4.2. Venas renales.
 - 12.4.3. Venas hepáticas .
 - 12.4.4. Sistema venoso portal y mesentérico .
- 12.5. Hallazgos patológicos .
 - 12.5.1. Malformaciones.
 - 12.5.2. Trombosis, estenosis y oclusión.
- 12.6. Aplicaciones de la CDS en procedimientos quirúrgicos e intervencionistas.
 - 12.6.1. Colocación del filtro de vena cava .
 - 12.6.2. Oxigenación por membrana extracorpórea (ECMO).
 - 12.6.3. Cirugía reconstructiva de las anomalías cardíacas .
- 12.7. Documentación .
- 12.8. Comparación de la ecografía dúplex color con otras modalidades.
 - 12.8.1. Vena cava inferior y venas renales, ilíacas y ováricas.
 - 12.8.2. Eje mesentérico y esplenoportal.
- 13. Microcirculación y perfusión tumoral.
Hans-Peter Weskott
 - 13.1. Observaciones generales.
 - 13.2. Técnicas de imagen disponibles.
 - 13.3. Vasculatura y perfusión tumoral.
- 14. Riñones y trasplantes renales.



Hans-Peter Weskott, Konrad Friedrich Stock

- 14.1. Observaciones generales.
- 14.2. Anatomía y variantes.
 - 14.2.1. Riñones ortotópicos.
 - 14.2.2. Variantes.
- 14.3. Técnica de examen.
 - 14.3.1. Procedimiento.
- 14.4. Hallazgos normales .
 - 14.4.1. Arterias extrarrenales.
 - 14.4.2. Arterias intrarrenales .
- 14.5. Hallazgos patológicos .
 - 14.5.1. Nefrolitiasis y urolitiasis.
 - 14.5.2. Enfermedades renales inflamatorias.
 - 14.5.3. Tumores y vascularidad tumoral.
 - 14.5.4. Enfermedades vasculares primariasdel riñón.
 - 14.5.5. Insuficiencia renal aguda .
 - 14.5.6. Traumatismo renal.
- 14.6. Evaluación de los trasplantes renales.
 - 14.6.1. Protocolo de evaluación ecográfica delos trasplantes renales.
 - 14.6.2. Complicaciones del trasplante renalen la ecografía clínica.
 - 14.6.3. Perspectivas.
- 14.7. Documentación .
- 14.8. Comparación de la ecografiadúplex color y la ecografía concontraste.
- 15. Hígado y sistema venoso portal.

HansPeter Weskott, Reinhard Kubale

- 15.1. Observaciones generales.
- 15.2. Anatomía y variantes comunes.
 - 15.2.1. Suministro de oxígeno y nutrientes al hígado .
 - 15.2.2. Suministro sanguíneo arterial.
 - 15.2.3. Vena porta.
 - 15.2.4. Distribución vascular intrahepática y los segmentos hepáticos.
- 15.3. Técnica de exploración con administración de contraste.
 - 15.3.1. Protocolo de examen y mediciones Doppler.
 - 15.3.2. Ajustes del equipo y técnicas de detección de flujo.
 - 15.3.3. Examen con contraste .
- 15.4. Hallazgos normales, variantes y hemodinámica.
 - 15.4.1. Hemodinámica .
- 15.5. Hallazgos patológicos .
 - 15.5.1. Aneurismas .
 - 15.5.2. Malformaciones del sistema venoso portal.
 - 15.5.3. Telangiectasia hemorrágica hereditaria (enfermedad de Osler-Weber-Rendu).
 - 15.5.4. Obstrucción de las venas hepáticas.
 - 15.5.5. Estenosis circunscrita de la vena hepática.
 - 15.5.6. Trombosis del eje esplenoportal y trombosis de la vena porta.
 - 15.5.7. Enfermedades hepáticas difusas.
 - 15.5.8. Hipertensión portal.
 - 15.5.9. Lesiones hepáticas focales benignas .
 - 15.5.10. Tumores malignos hepáticos focales.
 - 15.5.11. Trasplante de hígado.
 - 15.5.12. Procedimientos de derivación .



15.5.13. Terapia para el cáncer .

15.6. Diagnóstico en procedimientos quirúrgicos e intervencionistas percutáneos .

15.7. Comparación de la ecografía dúplex color y la CEUS con otras modalidades.

15.7.1. Enfermedades vasculares primarias del hígado .

15.7.2. Alteraciones vasculares secundarias en las enfermedades hepáticas difusas.

15.7.3. Lesiones hepáticas focales.

15.8. Conclusión.

16. Ecografía con contraste (CEUS) en las enfermedades biliares.

Hans-Peter Weskott

16.1. Antecedentes .

16.2. Técnica de examen.

16.3. Hallazgos patológicos .

16.3.1. Colecistitis y colangitis.

16.3.2. Tumores de la pared de la vesícula biliar.

17. Ecografía con contraste (CEUS) en las enfermedades intestinales .

Hans-Peter Weskott

17.1. Observaciones generales.

17.2. Técnica de examen.

17.3. Hallazgos patológicos .

17.3.1. Diverticulitis.

17.3.2. Enfermedad inflamatoria intestinal .

17.3.3. Isquemia e infarto .

17.3.4. Tumores intestinales.

18. Ecografía con contraste (CEUS) en las enfermedades pancreáticas.

Hans-Peter Weskott, Reinhard Kubale 18.1. Observaciones generales.



- 18.2. Técnica de examen.
- 18.3. Pancreatitis aguda .
- 18.4. Masas pancreáticas.
- 18.4.1. Tumores pancreáticos sólidos.
- 18.4.2. Lesiones pancreáticas quísticas.
- 19. Ecografía con contraste (CEUS) en las enfermedades esplénicas.
Hans-Peter Weskott
- 19.1. Observaciones generales.
- 19.2. Técnica de exploración, hallazgos normales e indicaciones para la CEUS.
- 19.3. Hallazgos patológicos .
- 19.3.1. Lesiones sólidas benignas.
- 19.3.2. Lesiones malignas .
- 19.3.3. Infarto esplénico y hemorragia.
- 20. Ecografía con contraste (CEUS) en las enfermedades pediátricas.
Doris Franke
- 20.3. Aspectos técnicos y abordaje práctico.
- 20.4. Dosificación de los medios de contraste ecográfico.
- 20.5. Seguridad, efectos secundarios y contraindicaciones.
- 20.6. Limitaciones .
- 20.1. Observaciones generales.
- 20.2. Ecografía con contraste (CEUS) en niños.
- 20.2.1. Urosonografía miccional (VUS) con agentes de contraste ecográficos (US²CA).
- 20.2.2. Indicaciones potenciales para el uso intravenoso de la CEUS en niños.
- 20.2.3. Indicaciones de la ecografía con contraste (CEUS) en niños.
- 21. Técnicas de ecografía novedosas y de próxima aparición.



Hans-Peter Weskott, Reinhard Kubale

21.1. Flujo B y CEUS con flujo B.

21.2. Tecnología SMI (Superb Microvascular Imaging).

21.3. Obtención de imágenes de ondaplanas, Doppler ultrarrápido y obtención de imágenes de flujovectorial (VFI).

21.4. Nuevas técnicas de cálculo de la rigidez arterial.

21.5. Nuevos agentes de contraste ecográfico.

21.6. Nuevas técnicas dinámicas en modo B para evaluar la rigidez arterial.

21.7. Modalidad de fusión de imágenes.